

Kinderorthopädie

Informationsbroschüre
für Patienten und Eltern



Orthopädische Fachklinik
Schwarzach



Informationsbroschüre für Patienten und Eltern

bei angeborenen oder erworbenen Deformitäten, sowie sonstigen kinderorthopädischen Problemen.

Inhalt

Einleitung.....	3
Wachstumsschmerzen	4
Hüftdysplasie (Hüftpfannenfehlstellung)	5
Fußfehlbildung (Klumpfuß).....	7
Morbus Perthes (Hüftkopfaufbaustörung).....	9
Hüftkopfkappenabrutsch.....	11
X-Bein und O-Bein.....	14
Beinverkürzung	16
Operationsvorbereitung und Nachbehandlung	19

Orthopädische Fachklinik Schwarzach

Dekan-Graf-Straße 2-6 · 94374 Schwarzach

Tel.: 09962 209-0 · Fax: 09962 209-525

E-Mail: orthopaedie@klinik-schwarzach.de

Internet: www.klinik-schwarzach.de

Träger: Pfarrer-Michael-Graf-Stiftung, Schwarzach

Chefarzt: Privatdozent Dr. med. Franz Martini
(Sektion Endoprothetik, Kinder- und Rheumaorthopädie)

Chefarzt: Dr. med. Karl Traimer
(Sektion Arthroskopie und Schulterchirurgie)

Chefarzt: Privatdozent Dr. med. Markus Weißkopf
(Sektion Wirbelsäulenchirurgie)

Stiftungsvorstand: Pfr. Thomas Diermeier

Geschäftsführender Verwaltungsleiter:


Dipl.-Kfm. (Univ.) Michael Trotz

Einleitung

Der Begriff „Orthopädie“ leitet sich aus dem Griechischen ab von „orthos“ (ορθος) = gerade und „pais“ (παις) = Kind, oder „paideuein“ (παιδεύειν) = erziehen. Ein Orthopäde wäre somit ein „Gerade-Erzieher“ und im eigentlichen Sinn ein Kinder-Orthopäde. Erst in den letzten 30 Jahren hat sich, vor allem durch Umkehrung der Alterspyramide, die Orthopädie verstärkt und zum Teil sogar fast ausschließlich um die „Alters“-Orthopädie bemüht.

Um diesem Trend zu begegnen, hat man mit Einführung der neuen Weiterbildungsordnung für Ärzte den Bedürfnissen der Erkrankungen von Kindern und Jugendlichen Rechnung getragen und die neue Zusatzweiterbildung „Kinder-Orthopädie“ ins Leben gerufen. Ich besitze die Zusatzbezeichnung „Kinder-Orthopädie“ und habe es mir zur Aufgabe gemacht, die Kinderorthopädie an der Orthopädischen Fachklinik Schwarzach nach modernsten Gesichtspunkten zu betreiben.

Das Spektrum reicht über angeborene Fehlbildungen oder Fehlstellungen bis zu den erworbenen Erkrankungen oder unfallbedingten Veränderungen. Gerne sind wir bereit, Sie und Euch in unserer Sprechstunde zu beraten und festzulegen, welches die beste Behandlung in jedem individuellen Fall darstellt. Auf alle Fälle werden wir bei gleichwertigen Verfahren stets die nicht-operative Therapie bevorzugen.



Priv.-Doz. Dr. med. Franz Martini
Chefarzt der Orthopädischen Fachklinik

Wachstumsschmerzen

Viele Eltern erleben oft Nacht für Nacht das gleiche Szenario: Ihr Kind, meist zwischen 5 und 10 Jahre alt, wacht auf, weint und hat zum Teil unerträgliche Schmerzen. Morgens ist der „Spuk“ vorbei, aber die Erinnerung bleibt und die Untersuchung beim Kinderarzt oder Orthopäden zeigt keine Auffälligkeiten. Unsere wichtigste Aufgabe ist es festzustellen, ob eine andere Erkrankung hinter den geklagten Beschwerden steht. Das heißt, wir nehmen die Schmerzen ernst und dürfen sie nicht als Wachstumsschmerzen verharmlosen.

Zunächst schließen wir schwerwiegende Erkrankungen wie bösartige Geschwülste und vor allem alle akuten bakteriellen Gelenk- und Knocheninfektionen, die einer sofortigen operativen Therapie bedürfen, aus. Ansonsten deuten folgende Symptome auf Wachstumsschmerzen hin: Sie treten in der Regel nur nachts auf, sind meist nicht lokalisierbar, wandern und wechseln oft die Seiten. Sie dauern von wenigen Minuten bis zu einer Stunde und sind morgens in der Regel nicht mehr vorhanden.

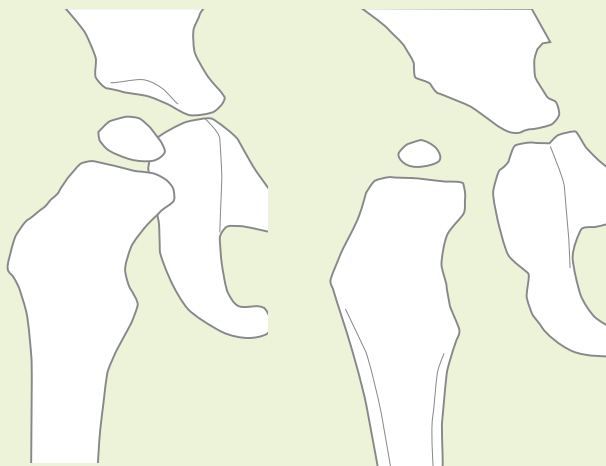
Therapeutisch hilft Bewegung, Massieren, „Schüsseler Salze“ (Calcium phosphoricum) oder Schmerzmittel („Fieberzäpfchen“).

Hüftdysplasie (Hüftpfannenfehlstellung)

Hierbei handelt es sich um eine angeborene und teilweise vererbte Fehlentwicklung der Hüftpfanne mit Steilstellung und zum Teil auch mit einer Instabilität („ausrenkbare“ Hüfte).

Wird die Erkrankung nicht festgestellt, so kommt es durch die Pfannensteilstellung zu einer starken Überbeanspruchung der Pfanne und damit zu einer vorzeitigen Arthrose (Gelenkknorpelverschleiß) des Hüftgelenkes.

Durch das im Jahre 1996 eingeführte Ultraschallscreening der Hüfte, spätestens im Rahmen der U3, können heute die meisten dieser Fehlstellungen rechtzeitig erkannt und therapiert werden. Dies geschieht meist in Form einer Beugespreizschiene. Kommt es dadurch nicht zu der erhofften Normalentwicklung der Hüftpfanne, so muss, in Abhängigkeit der verbliebenen Fehlstellung, eine operative Korrektur erfolgen. Der Operationszeitpunkt muss individuell festgelegt werden, liegt in der Regel jedoch in den ersten acht Lebensjahren.

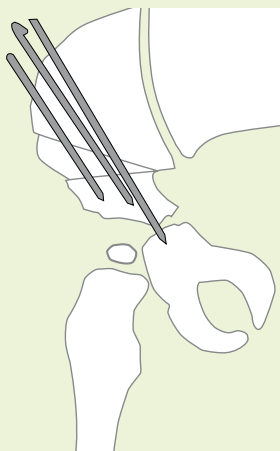


Normale Hüfte

Hüftdysplasie

Operationstechnik

Es existieren verschiedene Operationsverfahren zur Neuorientierung, bzw. Formverbesserung der Hüftpfanne. Je nach Ausprägung der Deformität erfolgt die Auswahl des Operationsverfahrens. Eine seit den 60er Jahren bewährte Operationstechnik ist die Beckenosteotomie nach Salter. Dabei handelt sich



*Operative Korrektur der Hüftdysplasie
(s. Abb. von Seite 5 rechts)*

um eine sehr anspruchsvolle Operation, so dass die Notwendigkeit hierfür natürlich sehr sorgfältig abgewogen werden muss. Nach einer Durchtrennung des Knochens oberhalb der Hüftpfanne wird die Pfanne in ihrer Stellung korrigiert und anschließend durch Drähte oder Schrauben fixiert. In Ausnahmefällen wird die Operation mit einer Korrektur des hüftnahen Oberschenkels kombiniert (s. Seite 10). Liegt gleichzeitig eine Ausrenkung

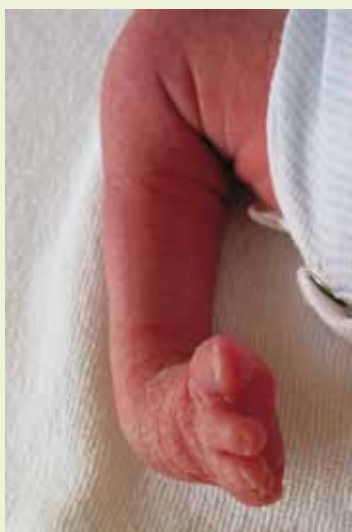des Hüftgelenkes (Hüftluxation) vor, so muss das Hüftgelenk eröffnet und eventuelle Hindernisse, die eine korrekte Einstellung des Hüftkopfes in die Hüftpfanne verhindern, beseitigt werden.

Nachbehandlung

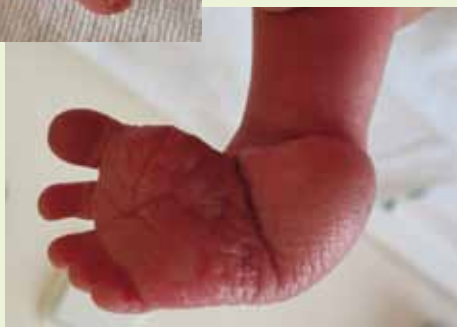Kinder bis zum sechsten Lebensjahr müssen in der Regel in einem Becken-Bein-Gips ruhig gestellt werden. Der stationäre Aufenthalt dauert etwa zwei Wochen. Sechs Wochen nach der Operation erfolgt eine kurzfristige stationäre Aufnahme mit Gipsabnahme, Röntgenkontrolle und Mobilisierung durch erfahrene Krankengymnasten. Kinder über sechs Jahre stehen nach einer Woche mit Hilfe der Physiotherapie auf, dürfen das operierte Bein für eine Dauer von sechs bis 12 Wochen nicht oder nur teilbelasten. Die Schrauben- oder Drahtentfernung wird nach 1 Jahr durchgeführt.

Fußfehlbildung (Klumpfuß)

Es existieren eine Vielzahl von verschiedensten Fußfehlbildungen (z.B. Sichelfuß, Plattfuß, Spitzfuß, Hakenfuß). In ihrer Auswirkung die Wesentlichste ist der angeborene Klumpfuß. Er kann ein- oder auch beidseitig auftreten und ist gelegentlich mit anderen, nicht sofort sichtbaren Fehlstellungen kombiniert. Deshalb ist die frühzeitige Vorstellung bei einem erfahrenen Kinderorthopäden notwendig.



Klumpfuß



Redressionstherapie nach Ponseti

Wir führen die äußerst erfolgreiche Redressionstherapie nach Ponseti durch. Damit kann in der Regel nach 5 bis 8 Wochen eine fast vollständige Korrektur erreicht werden. Die Behandlung beginnt bereits in den ersten Lebenstagen mit vorsichtigen Korrekturen und Gipsanlage. Verbleibt eine starke Verkürzung der Achillessehne, so erfolgt eine operative Durchtrennung und Verlängerung der Sehne. Anschließend wird erneut ein (Oberschenkel-) Gips für 4 Wochen anmodelliert. Der Eingriff wird in einer Kurznarkose durchgeführt, Säugling und Mutter werden für ein bis zwei Tage stationär aufgenommen. Nach dieser vierwöchigen Periode wird der Säugling mit einer speziellen Klumpfußschiene (Dennis-Brown-Schiene) versorgt.

Diese muss konsequent 3 Monate Tag und Nacht und dann bis zum 4. Lebensjahr nur noch nachts getragen werden. Mit dieser Maßnahme werden hervorragende und dauerhafte Ergebnisse erzielt.

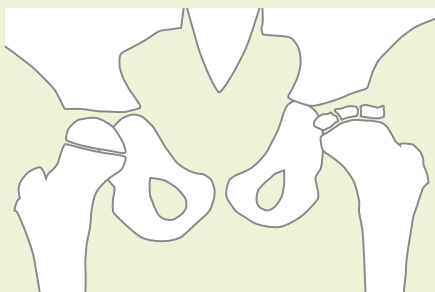
Im Falle einer erneuten Fehlstellung, bzw. ungenügender Korrektur müssen verschiedene Operationsverfahren (Sehnenverlagerung, knöcherne Korrekturen usw.) erfolgen, die für jede Fehlstellung individuell festgelegt werden müssen.



Klumpfußschiene

Morbus Perthes (Hüftkopfaufbaustörung)

Diese Hüftkopfaufbaustörung unklarer Ursache tritt zwischen dem 3. und 12. Lebensjahr, hauptsächlich im 5. bis 7. Lebensjahr, auf und betrifft vor allem die Buben. Nicht selten klagen die Kinder hauptsächlich über Knieschmerzen, was die Erkennung der Erkrankung teilweise stark verzögert. Die Therapie beginnt stets mit einer konservativen Behandlung. Diese umfasst die Entlastung des betroffenen Beines mit Hilfe von Gehstützen oder Entlastungsapparaten, eine intensive Physiotherapie, sowie eine engmaschige orthopädische Betreuung mit Röntgenkontrollen alle 3 bis 4 Monate.



Kopfaufbaustörung linke Hüfte

Kommt es im Verlauf zu einer weiteren Verformung der Hüftköpfe und/oder zu einer Verschlechterung der Hüftgelenksbeweglichkeit, so muss eine operative Verbesserung der Hüfte erfolgen, um der Ausbildung einer frühzeitigen Arthrose (Gelenkknorpelabnützung) vorzubeugen.

Operationstechnik

Das Operationsprinzip ist es, den deformierten Hüftkopf verbessert in die Hüftpfanne einzustellen. Dies erfolgt entweder durch eine Stellungskorrektur der Hüftpfanne (Beckenosteotomie nach Salter) oder des Hüftkopfes mit Schenkelhals („Derotierende, varisierende Osteotomie“ = DVO). In ausgewählten Fällen werden beide Operationsverfahren sogar kombiniert. Das Verfahren der Beckenosteotomie wurde

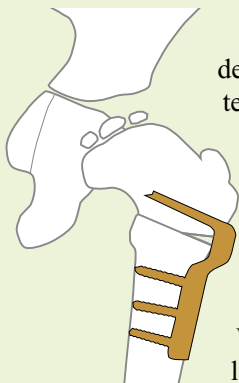
bereits im Kapitel Hüftdysplasie beschrieben.

Das Prinzip der DVO ist es, den nach außen hin verbreiterten Hüftkopf wieder in die Pfanne hinein zu schwenken.

Die Stabilisierung erfolgt mit einer Winkelplatte.

Damit erreicht man eine Wachstumslenkung und im Idealfall eine

Wiederherstellung der ursprünglichen Hüftkopfform.



Umstellungsoperation (DVO)

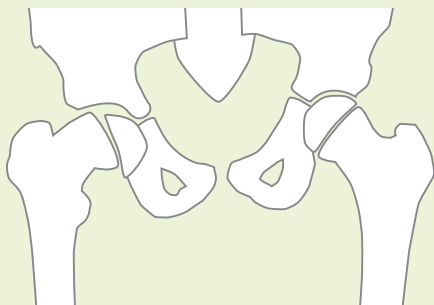
Nachbehandlung

Je nach Alter und Aktivität des Kindes wird nach der Operation ein Becken-Bein-Gips für ca. 6 Wochen angelegt, oder das operierte Bein mit Gehstützen und/oder einer Entlastungsschiene bis zum Wiederaufbau des Hüftkopfes geschont. Sehr wichtig ist es, die krankengymnastische Therapie wieder aufzunehmen, um eine möglichst große Beweglichkeit zu erreichen. Die Materialentfernung wird nach einem Jahr durchgeführt.

Sportliche Betätigungen, mit Ausnahme von Schwimmen und Radfahren, sollten nur nach Orthopädischer Beratung erfolgen.

Hüftkopfkappenabrutsch

Der Mediziner spricht von einer „Epiphyseolysis capitis femoris (ECF)“, das bedeutet wörtlich: „Auflösung der Wachstumsfuge des Hüftkopfes“. Daraus resultiert dann der Hüftkopfkappenabrutsch. Je nach Ausprägung spricht man von einer langsamen („lenta“) oder einer raschen („acuta“) Verlaufsform.



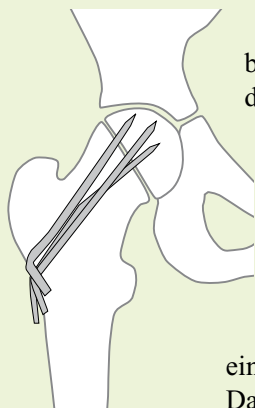
Hüftkopfkappenabrutsch rechts

Diese Erkrankung erfordert ein rasches Eingreifen und gehört somit zu den wenigen Notfalleingriffen in der Kinderorthopädie.

Das Problem des Abrutsches stellt eine mehr oder minder starke Deformierung des Hüftkopfes dar und ist damit die Grundlage für eine frühzeitige Abnützung des Gelenkes (Arthrose). Die ECF ist eine der häufigsten Ursachen für die Notwendigkeit eines künstlichen Gelenkersatzes zwischen dem 40. und 60. Lebensjahr.

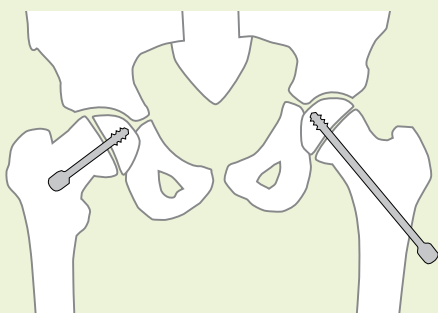
Operationstechnik

Das Prinzip der Operation ist eine Stabilisierung, evt. auch Korrektur (Reposition) der abgerutschten Hüftkopfkappe auf der aufgelockerten Wachstumsfuge. Dies kann mit Drähten erfolgen, oder noch wesentlich eleganter mit Schrauben, die über einen kleinen Hautschnitt eingebracht werden. Welches Verfahren angewendet wird, hängt



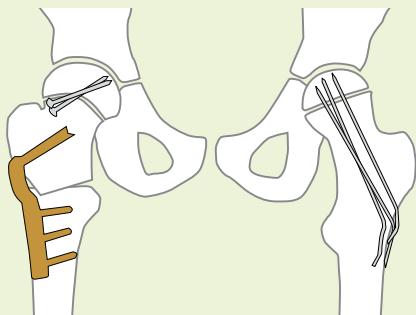
*Stabilisierung
mit Drähten*

vor allem mit dem Alter des Kindes zusammen. Wesentlich bei beiden Verfahren ist, dass die Wachstumsfuge zwar stabilisiert wird, aber weiter wachsen kann. Auch bei einseitigem Befall wird in der Regel die Gegenseite versorgt, da es dort in bis zu 50 % der Fälle im weiteren Verlauf ebenfalls zu einem Abrutschen kommen kann. Das Operationsziel ist es, neben der Stabilisierung und damit Schmerzlinderung, die Verformung des Hüftgelenkes möglichst gering zu halten.



Stabilisierung mit Gleitschrauben

Nur in Ausnahmefällen, d.h. bei einem starken Abrutschen der Hüftkopfkappe, muss direkt, oder im weiteren Verlauf eine „große“ Umstellungsoperation durchgeführt werden.



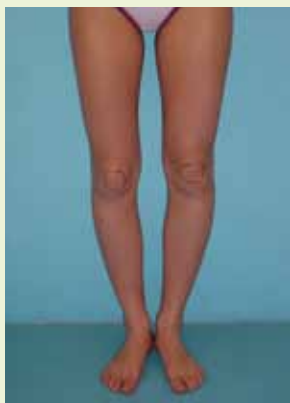*Stabilisierung mit Drähten linke Hüfte,
Schrauben rechts, kombiniert mit einer
Umstellungsoperation mit Platte*

Nachbehandlung

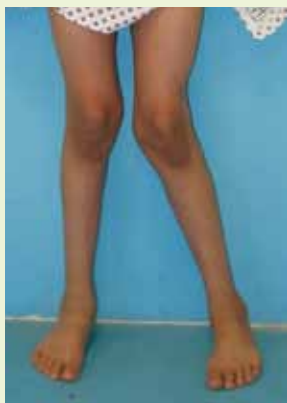Mit Hilfe von Unterarmgehstützen wird die betroffene Seite für 6 Wochen teilbelastet. Es schließt sich eine krankengymnastische Behandlung zur Wiedererlangung der Hüftgelenksbeweglichkeit an. Die Materialentfernung erfolgt erst nach Verschluss der Wachstumsfuge, um einem erneuten Abrutsch vorzubeugen. Wurden zunächst Drähte eingebracht, kann bei dem zu erwartenden weiteren Wachstum nach 1 bis 2 Jahren ein Austauschen gegen längere Drähte oder auch einer Schraube notwendig werden.

X-Bein und O-Bein

Im Verlauf des Wachstums durchläuft jedes Kind einen Wechsel der Beinform über O-Bein nach X-Bein und dann geradem Bein.



O-Bein



X-Bein

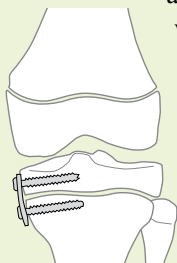
Die Aufgabe des Orthopäden ist es nun, die „normalen“ von den krankhaften Fehlstellungen zu unterscheiden und bei Bedarf rechtzeitig eine Therapie einzuleiten. In der Vergangenheit wurden Wuchslenkungen mit so genannten „Schienen-Schellen-Apparaten“ versucht. Die Ergebnisse waren nicht befriedigend, führten oftmals sogar zu weiteren Gelenkschäden. Ist in der Verlaufsbeobachtung durch Berechnung des weiteren Wachstums vorhersehbar, dass die O- oder X-Beinstellung bei Wachstumsabschluss verbleibt, so kann mit einem relativ kleinen operativen Eingriff eine Wuchslenkung bewirkt werden. Voraussetzung ist jedoch, dass noch genügend Wachstumspotential vorhanden ist, d.h. dass die Operation frühzeitig geplant wird.

Minimal-invasive Operationstechnik

Es stehen prinzipiell zwei Verfahren zur Verfügung. Im ersten wird durch einen 1 cm langen Hautschnitt die Wachstumsfuge gezielt angebohrt, so dass zum Ende des Wachstums ein gerades Bein resultiert.

Dies erfordert eine sehr sorgfältige Planung und Berechnung des Restwachstums, hat aber zum Vorteil, dass das Operationstrauma sehr gering ist und die Kinder nach kurzer Zeit wieder schmerzfrei und belastungsfähig sind.

Das zweite Verfahren wird vor allem angewendet,

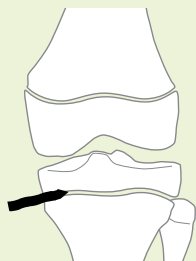


Einseitiges Blockieren der Wachstumsfuge mit einer Platte

wenn die Fehlstellung sehr groß ist, nicht sicher berechnet werden kann oder

weit vor dem Wachstumsabschluss korrigiert werden muss. Hierzu wird zur Wachstumslenkung über einen kleinen Hautschnitt eine kleine Platte oder eine Klammer

eingebraucht, die die Wachstumsfuge gezielt hemmen können. Nachteil dieses Verfahrens ist, dass das Metall in einer zweiten Operation wieder entfernt werden muss.



Einseitige Verödung der Wachstumsfuge mit einem Bohrer

Alternative Operationstechnik

Bei komplexen Fehlstellungen, z. B. O-Bein mit gleichzeitiger Außendrehung des Unterschenkels, kommen nur komplexe Umstellungsoperationen mit innerer oder äußerer Stabilisierung und/oder Gips in Frage. Diese müssen individuell festgelegt werden (siehe angeborene Gliedmaßenfehlbildung).

Nachbehandlung

Bei den minimal-invasiven Verfahren dauert der Krankenhausaufenthalt ca. 5 Tage. Nach 4 Wochen Entlastung mit Unterarmgehstützen können die Kinder wieder Alles machen. Bis zum Wachstumsabschluss sind regelmäßige klinische und radiologische Kontrollen erforderlich um die tatsächliche Korrektur zu beobachten.

Beinverkürzung

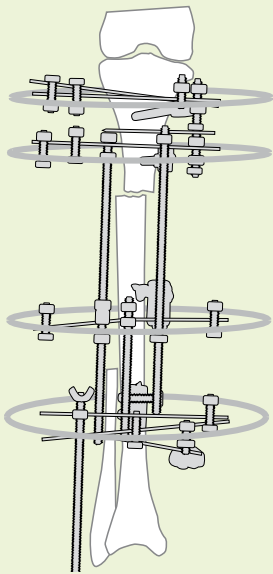
Nur wenige Menschen haben idealer Weise gleich lange Beine. Differenzen bis zu 1,5 cm werden noch als normal angesehen, bzw. toleriert. Trotzdem ist es, z.B. bei gleichzeitiger Wirbelsäulenverbiegung, gelegentlich erforderlich auch kleine Differenzen durch Schuheinlagen oder Sohlenerhöhung auszugleichen.

Bei Differenzen über 2 cm ist ein Beinlängenausgleich auch nach dem Wachstumsabschluss notwendig. Dies erfolgt entweder durch eine Schuheinlage, und/oder eine Sohlenerhöhung oder bei Differenzen über 4 – 5 cm sogar durch eine Orthese. Damit die Kinder nicht ein Leben lang mit diesen, oftmals aus kosmetischen Gründen nicht akzeptierten, Hilfsmitteln laufen müssen, kann entweder eine Wachstumsbremsung des zu langen Beines, eine Verlängerung des zu kurzen Beines oder nach Wachstumsabschluss eine Verkürzung des zu langen Beines durchgeführt werden.

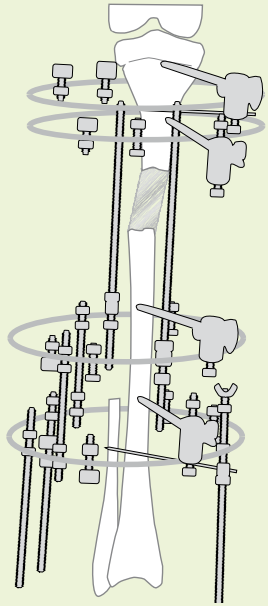
Operationstechnik

Bis zum Wachstumsabschluss prognostizierte Differenzen von 3 – 5 cm können, eine ausreichende Endgröße vorausgesetzt, minimal-invasiv durch eine Bremsung der Wachstumsfugen behandelt werden. Hierbei werden durch einen 1 cm langen Hautschnitt die erforderlichen Wachstumsfugen „minimal-invasiv“ angebohrt und damit verödet (siehe Seite 14 und 15), so dass das zu kurze Bein durch das restliche Wachstum die Längendifferenz aufholen kann.

Bei einer Beinverlängerung handelt es sich um ein überaus aufwändiges Verfahren, welches eine sehr gute Zusammenarbeit zwischen Patient und Arzt erfordert.



*Beginn der
Beinverlängerung*



*6 cm Verlängerung mit
Neubildung von Knochen*

Hierbei wird ein „äußerer Spanner“ (Fixateur externe) an dem zu kurzen Bein angebracht, der Knochen über einen kleinen Hautschnitt durchtrennt und nach einer etwa einwöchigen Ruhephase das Bein über den Fixateur um 1 mm pro Tag um den gewünschten Betrag auseinandergezogen. Die durchschnittlich mögliche Strecke liegt bei etwa 8 – 10 cm, dann auftretende Gelenk- und Weichteilprobleme erfordern ein Stoppen der Verlängerung. In diesem Bezirk bildet sich neuer Knochen („Kallusdistraktion“).

Operativ durchgeführte Beinverkürzungen des „zu langen“ Beines sind dagegen eher unproblematisch. Hierbei wird die erforderliche Knochenlänge entnommen und der Knochen mit einer Platte stabilisiert.

Nachbehandlung

Die Bremsung der Wachstumsfugen erfordert nur eine 4-wöchige Teilbelastung mit Hilfe von Gehstützen, die Beinverkürzung etwa 8 Wochen. Wesentlich aufwändiger ist die Nachbehandlung bei der Beinverlängerung. Während der Verlängerungsphase und bis zum Beginn der Festigung (Konsolidierung) des neuen Knochens, muss mit Gehstützen teilbelastet werden. Das dauert, je nach Verlängerung zwischen zwei und 10 Monaten. Gerade während der Verlängerung müssen die Gelenke intensiv physiotherapeutisch behandelt werden, um eine Einsteifung, bzw. eine Ausrenkung zu verhindern. Die Tragedauer des Fixateurs liegt zwischen 3 und 12 Monaten. Wichtig ist auch die tägliche Pflege der in die Knochen reichenden Drähte und Schrauben, um eine Infektion zu vermeiden.

Nach Abnahme des Fixateurs muss gelegentlich noch eine Schiene für 6 – 12 Monate getragen werden.

Operationsvorbereitung und Nachbehandlung

Wenn Sie eine ambulante Vorstellung zur Festlegung der notwendigen Behandlung oder einen Operationstermin wünschen, so nehmen Sie bitte Kontakt mit unserem Sekretariat auf.

(Tel. 09962 209-571)

Vor der Operation sollte in Zweifelfällen (Husten, Schnupfen, Fieber oder sonstige Infekte) der Kinderarzt die Narkosefähigkeit feststellen.

Ansonsten erfolgt die stationäre Aufnahme in der Regel ein Tag vor der geplanten Operation (Fixateur zwei Tage).

Mit Ausnahme der Behandlung durch äußere Fixateure liegt der stationäre Aufenthalt bei maximal zwei Wochen. Bei Bedarf kann problemlos ein Elternteil mit aufgenommen werden. Ansonsten bemühen wir uns durch eine kindgerechte Einrichtung den Kindern den Aufenthalt so angenehm wie möglich zu gestalten. So steht auf unserer Kinderstation ein großes Kinderspielzimmer zur Verfügung. Und auch die Küche stellt sich auf die unterschiedlichen Ansprüchen unserer kleinen Patienten ein.

Die Weiterbehandlung erfolgt in der Regel durch den niedergelassenen Orthopäden, (Unfall-) Chirurgen oder Pädiater. Kontrolluntersuchungen sind in unserer Kindersprechstunde nach telefonischer Terminvereinbarung jederzeit möglich.



Spielzimmer



... und so finden Sie uns

